

МИНИСТЕРСТВО ЗДРАВООХРАНЕНИЯ РЕСПУБЛИКИ БЕЛАРУСЬ

УТВЕРЖДАЮ

Первый заместитель Министра

Д.Л.Пиневиц



Информационный № 007-0114

**МЕТОДЫ ЛЕЧЕНИЯ ЭРОЗИЙ ВЛАГАЛИЩА,
МОЧЕВОГО ПУЗЫРЯ И УРЕТРЫ
ПОСЛЕ ХИРУРГИЧЕСКОЙ КОРРЕКЦИИ
ДЕФЕКТОВ ТАЗОВОГО ДНА
СИНТЕТИЧЕСКИМИ СЕТЧАТЫМИ ПРОТЕЗАМИ**

Инструкция по применению

УЧРЕЖДЕНИЯ-РАЗРАБОТЧИКИ:

Учреждение образования

«Гродненский государственный медицинский университет»;

Учреждение здравоохранения

«Гродненская областная клиническая больница»

АВТОРЫ:

к.м.н. Нечипоренко А.Н., д.м.н., проф. Нечипоренко Н.А., Юцевич Г.В.

Гродно, 2014

В настоящей инструкции по применению (далее –инструкции) изложены методы хирургического лечения женщин по поводу эрозий влагалища, мочевого пузыря или уретры как осложнений,развившихся после операций, корригирующих пролапс гениталий (ПГ) и(или) стрессовое недержание мочи (СНМ), с использованием синтетических сетчатых протезов по принципу Prolift и TVT.

Медицинская значимость методов,изложенных в настоящей инструкции,заключается в высокой эффективности вмешательств. Операции предполагают удаление обнаженной части протеза с сохранением остальной его части с последующим ушиванием дефекта в стенке влагалища, уретры или мочевого пузыря.

Операции позволяют добиться заживления дефекта в стенке влагалища, уретры или мочевого пузыря и восстановить трудоспособность женщин. Сохранение большей части ранее имплантированного протеза препятствует развитию рецидива ПГ и СНМ.

Методы, изложенные в настоящей инструкции,предназначены для врачей-урологов, врачей-акушеров-гинекологов и врачей-хирургов стационаров, в которых проводится хирургическая коррекция ПГ с использованием синтетических сетчатых протезов.Операции при эрозии слизистой уретры и мочевого пузыря с миграцией фрагмента сетчатого протеза в просвет этих органов войдут в арсенал оперирующих врачей-урологов.

ПЕРЕЧЕНЬ НЕОБХОДИМОГО ОБОРУДОВАНИЯ

1. Стандартный набор инструментов для влагалищных операций.
2. Смотровой цистоскоп.
3. Катетер Фолея № 20-22.
4. Раствор 1 мл 0,1% адреналина гидрохлорида в 100 мл 0,9% хлорида натрия.
5. Набор инструментов для **открытых операций на мочевом пузыре.**

ПОКАЗАНИЯ К ПРИМЕНЕНИЮ

1. Эрозии слизистой влагалища с обнажением фрагмента сетчатого протеза.
2. Эрозии мочевого пузыря.
3. Эрозии уретры.

ПРОТИВОПОКАЗАНИЯ К ХИРУРГИЧЕСКОМУ ЛЕЧЕНИЮ ЭРОЗИЙ ВЛАГАЛИЩА, УРЕТРЫ И МОЧЕВОГО ПУЗЫРЯ

1. Острые инфекционно-воспалительные заболевания различной локализации.
2. Инфицирование протеза с формированием абсцесса в его ложе или в каналах «рукавов» протеза.

ЛЕЧЕНИЕ ЭРОЗИЙ ВЛАГАЛИЩА С ОБНАЖЕНИЕМ СИНТЕТИЧЕСКОГО СЕТЧАТОГО ПРОТЕЗА

Осмотр влагалища в зеркалах позволяет визуализировать язвенный дефект на стенке влагалища, дном которого является сетчатый протез.

Техника операции по поводу эрозий слизистой влагалища с обнажением фрагмента сетчатого протеза

Принцип операции – удаление обнаженного фрагмента сетчатого протеза и восстановление целостности стенки влагалища.

Обезболивание общее. Влагалище широко обнажается зеркалами для хорошей визуализации области эрозии. Гидравлическая препаровка стенки влагалища в зоне эрозии. Стенка влагалища рассекается продольно от свода до преддверия влагалища, окаймляя эрозированный участок (рис.1).

Правый и левый лоскуты влагалища отсепаровываются от передней поверхности протеза до боковых сводов влагалища. Захватив зажимом край протеза в области эрозии, острым путем отделяется задняя поверхность протеза от подлежащих тканей так, чтобы освободить участок протеза диаметром на 2 см больше диаметра обнаженного фрагмента протеза (рис.

2).Этот участок протеза иссекается (рис. 3), и в случае локализации эрозии на передней стенке влагалища или в куполе культы влагалищавыполняется цистоскопия для исключения повреждения мочевого пузыря.При локализации эрозии на задней стенке влагалища после резекции или иссечения протеза выполняется пальцевое ректальное исследование для исключения повреждения прямой кишки.

При подтвержденной целостности прилежащего к протезу органа ранавлагалища ушивается отдельными швами без натяжения ее краев (рис.4).

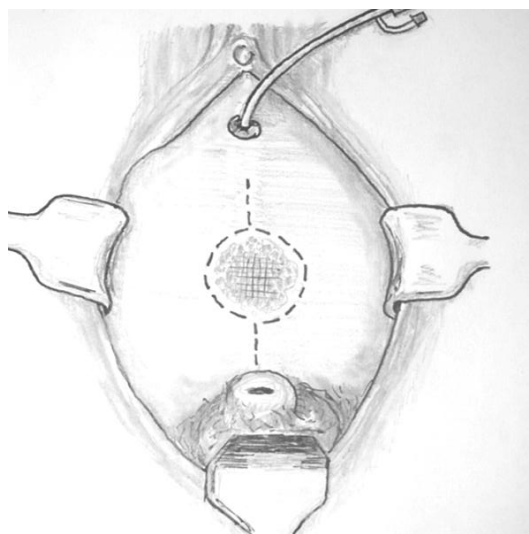


Рисунок1 – Эрозия на передней стенке влагалища с обнажением фрагмента сетчатого протеза. Пунктиром показана линия разреза слизистой передней стенки влагалища

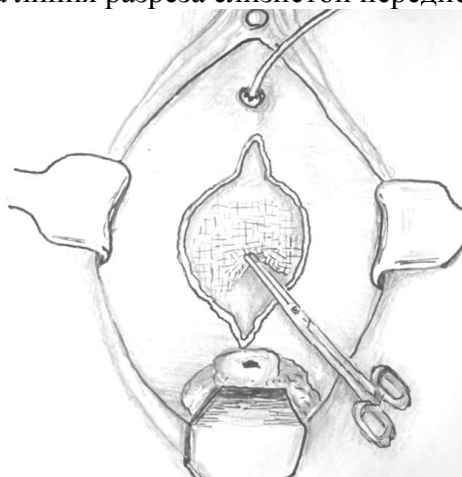


Рисунок 2 – Правый и левый лоскуты передней стенки влагалища отсепарованы от поверхности протеза. Край протеза захвачен зажимом для отделения его от задней стенки мочевого пузыря

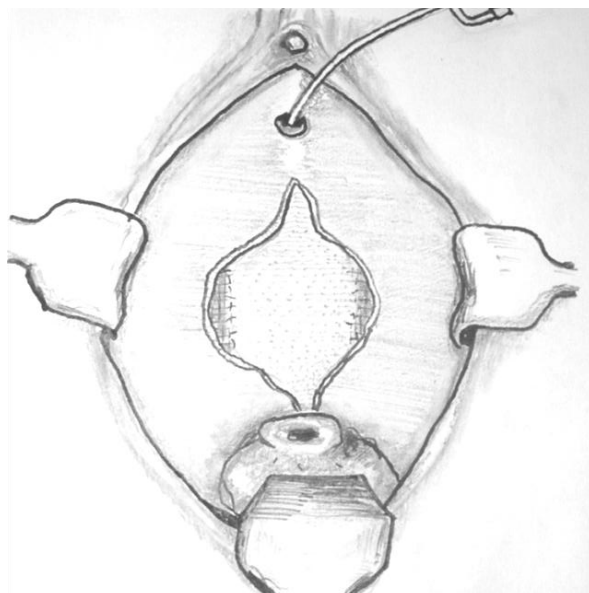
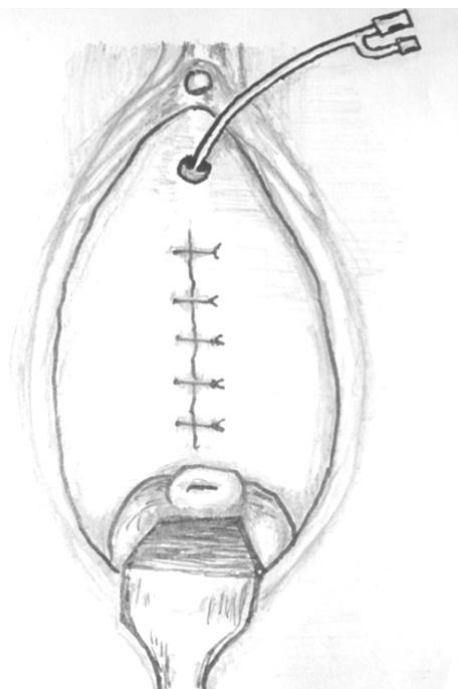


Рисунок 3 – Иссечен фрагмент сетчатого протеза у основания лоскутов средней стенки влагалища

Рисунок 4 – Ви после иссечен



галища стком

С целью создания условия для наложения швов на рану влагалища без натяжения может потребоваться дополнительная мобилизация правого или левого лоскута влагалища после выполнения дополнительных разрезов стенки влагалища, проходящих через верхний и нижний углы кольпотомного разреза (рис.5).

Лоскуты влагалища с фасцией мобилизуются до боковых сводов (рис. 6). После чего лоскуты сшиваются отдельными швами без натяжения (рис. 7).

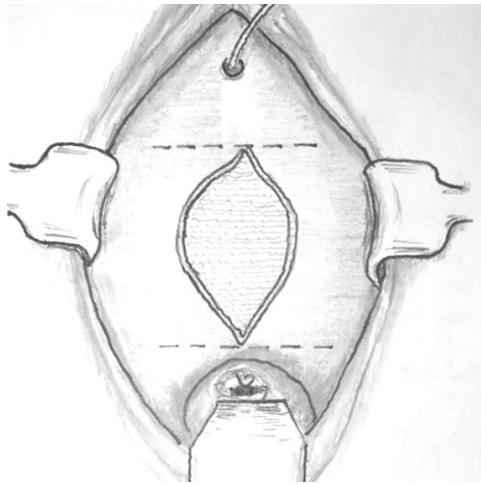


Рисунок 5 – Если после удаления фрагмента протеза ушить рану влагалища без значительного натяжения лоскутов не удастся, выполняются 2 поперечных разреза, проходящих через верхний и нижний углы раны. Разрезы доходят до боковых сводов влагалища

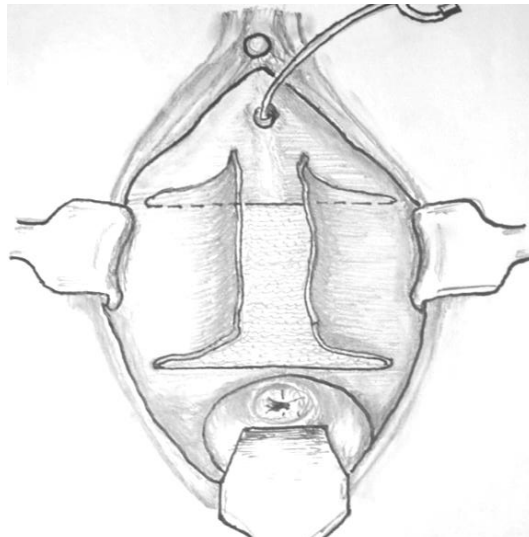
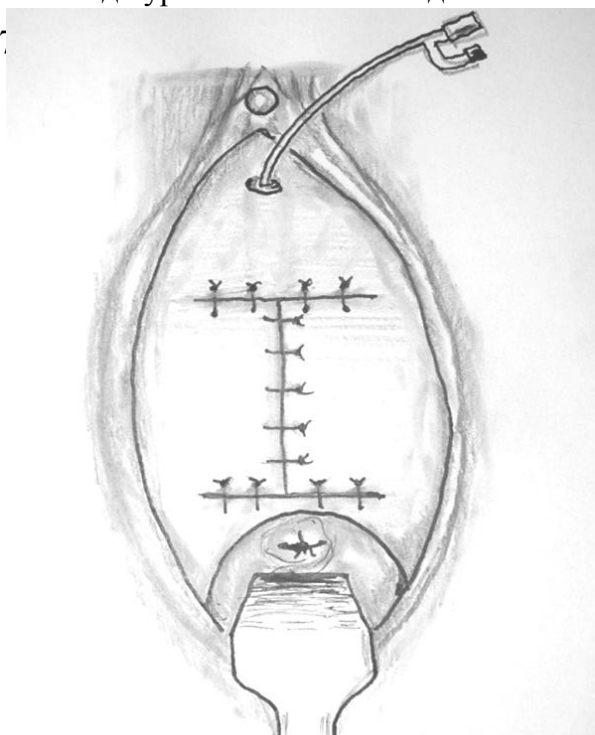


Рисунок 6 – Лоскуты влагалища отсепарованы до уровня боковых сводов

Рисунок 7



галища

после формирования боковых лоскутов

Операция заканчивается тампонадой влагалища мазевым тампоном, в мочевого пузырь устанавливается катетер Фолея на 2-3 дня. Пациентке назначаются антибиотики. Постельный режим на 2-3 дня.

Если в ходе операции оказалось, что протез гофрирован и сохранение его невозможно, то весь протез (за исключением «рукавов» протеза) удаляется, а стенка влагалища ушивается описанными выше методами.

Если эрозия слизистой влагалища образовалась после антистрессовой операции по принципу TVT, то операция начинается по описанному выше принципу. После мобилизации лоскутов влагалища резецируется подуретральный сегмент ленты до уровня боковых стенок уретры.

Отдельными швами сшиваются парауретральные ткани с целью формирования массивного тканевого подуретрального гамака, что будет препятствовать рецидиву СНМ.

Во влагалище тампон, катетер Фолея в мочевом пузыре остается в течение 3-5 суток.

Техника операции по поводу миграции сетчатого протеза в мочевого пузырь

Принцип операции при миграции фрагмента синтетического сетчатого протеза в мочевого пузырь сводится к чреспузырному иссечению участка протеза, находящегося в просвете мочевого пузыря, и ушиванию образовавшегося(ихся) дефекта(ов) в его стенке.

Обезболивание общее. Нижнесрединным разрезом обнажается и вскрывается мочевого пузырь. Обнаруживаются дефект(ы) слизистой и обнаженный фрагмент синтетического протеза. Уточняется отношение области мигрировавшего в просвет мочевого пузыря протеза к устьям мочеточников.

Фрагмент протеза захватывается зажимом и выводится в просвет мочевого пузыря. Стенка мочевого пузыря тупым и острым путем отсепааровывается от протеза так, чтобы в просвете мочевого пузыря оказался

участок протеза на 1-2 см больше размеров участка протеза, находившегося в зоне язвенного дефекта. Весь этот участок протеза иссекается. Дефект в стенке мочевого пузыря ушивается отдельными швами, захватывающими слизистую и мышечный слой. Мочевой пузырь ушивается наглухо. Катетер Фолея № 20-22 Ch устанавливается в мочевой пузырь на 7-8 суток.

Если мигрировавший в мочевой пузырь протез находится в области устья мочеточника и ушивание образовавшегося дефекта в стенке пузыря чревато опасностью обструкции мочеточника, приходится выполнять уретеронеоцистоанастомоз.

Техника операции по поводу миграции протеза в просвет уретры

Обезболивание общее. Катетер Фолея № 12Ch в мочевой пузырь для облегчения идентификации уретры. Подуретральная кольпотомия (длина разреза 3-4 см), отступя от наружного отверстия уретры на 1 см. Острым путем выделяется подуретральный сегмент сетчатой ленты, при этом вскрывается просвет мочеиспускательного канала, что определяется по появлению катетера Фолея в ране. Весь подуретральный сегмент ленты удаляется. Образовавшийся дефект в уретре ушивается в поперечном направлении на катетере Фолея №16 викриловыми или кетгутсовыми нитями отдельными швами. Затем первым рядом сшиваются парауретральные ткани, вторым рядом – слизистая влагалища. Контрольная уретроскопия и цистоскопия для подтверждения отсутствия фрагментов протеза в просвете уретры. Катетер Фолея оставляется в мочевом пузыре на 10-12 суток.

ВОЗМОЖНЫЕ ОШИБКИ И ОСЛОЖНЕНИЯ ПРИ ВЫПОЛНЕНИИ ОПЕРАЦИЙ ПО ПОВОДУ ЭРОЗИЙ СЛИЗИСТОЙ ВЛАГАЛИЩА

1. Ошибкой является выполнение вмешательства без предоперационной медикаментозной подготовки.
2. Ошибкой является ушивание кольпотомической раны после удаления

сегмента протеза с натяжением по линии швов.

Интраоперационные осложнения и их коррекция

1. Перфорация мочевого пузыря при удалении переднего протеза Prolift.

Перфоративное отверстие ушивается двухрядными отдельными кетгутовыми или викриловыми швами со стороны влагалищной раны. Выполняется цистоскопия для уточнения локализации и адекватности ушитой перфорации. Рана влагалища ушивается по приведенной методике. Мочевой пузырь дренируется катетером Фолея на 7-8 суток.

2. Перфорация уретры. На дефект накладываются кетгутовые или викриловые отдельные швы в поперечном направлении с последующим дренированием мочевого пузыря катетером Фолея в течение 7-8 суток.

3. Перфорация прямой кишки при удалении заднего протеза Prolift. Дефект в стенке прямой кишки зашивается отдельными швами без натяжения краев дефекта. Ушивается рана влагалища. В прямую кишку вводится газоотводная трубка на 3-4 дня.

ВОЗМОЖНЫЕ ОШИБКИ ПРИ ВЫПОЛНЕНИИ ОПЕРАЦИЙ ПО ПОВОДУ ЭРОЗИЙ МОЧЕВОГО ПУЗЫРЯ И УРЕТРЫ

1. Ошибкой является выполнение вмешательства без урологического обследования (цистоскопия, экскреторная урография, ретроградная цистография).

2. Ошибкой является ушивание дефекта в стенке уретры в продольном направлении.

ВОЗМОЖНЫЕ ОСЛОЖНЕНИЯ ПРИ ВЫПОЛНЕНИИ ОПЕРАЦИЙ ПО ПОВОДУ ЭРОЗИЙ МОЧЕВОГО ПУЗЫРЯ И УРЕТРЫ

Интраоперационные осложнения и их коррекция

1. После удаления фрагмента сетчатого протеза в области устья мочеточника при ушивании дефекта в стенке пузыря может быть прошит интрамуральный отдел мочеточника. Для исключения этого осложнения

до ушивания дефекта в стенке пузыря в мочеточник должен быть введен мочеточниковый катетер.

2. После удаления фрагмента сетчатого протеза из области внутреннего отверстия уретры для профилактики его стеноза дефект не следует ушивать. Мочевой пузырь дренируется катетером Фолея на 10-12 суток.

название

учреждения

здравоохранения

УТВЕРЖДАЮ
Главный врач

И.О. Фамилия

МП 201_ г.

А К Т

учета практического использования инструкции по применению

1. Инструкция по применению: **«Методы лечения эрозий влагалища, мочевого пузыря и уретры после хирургической коррекции дефектов тазового дна синтетическими сетчатыми протезами».**

2. Утверждена Министерством здравоохранения Республики Беларусь **06.06.2014 № 007 – 0114.**

3. Кем предложена разработка: *сотрудниками 2-й кафедры хирургических болезней УО «Гродненский государственный медицинский университет»: ассистентом Нечипоренко А.Н., проф. Нечипоренко Н.А. и врачом-урологом УЗ «Гродненская областная клиническая больница» Юцевичем Г.В.*

4. Материалы инструкции использованы для _____

5. Где внедрено _____

наименование учреждения здравоохранения

6. Результаты применения метода за период с _____ по _____

общее кол-во наблюдений « ___ »

положительные « ___ »

отрицательные « ___ »

7. Эффективность внедрения (восстановление трудоспособности, снижение заболеваемости, рациональное использование коечного фонда, врачебных кадров и медицинской техники) _____

8. Замечания, предложения: _____

Ответственные за внедрение

должность

_____ 201_ г.

подпись

И.О.Ф.

Примечание: акт о внедрении направлять по адресу:
2-я кафедра хирургических болезней
УО «Гродненский государственный медицинский университет»
ул. Горького, 80
230009, г. Гродно

