

МИНИСТЕРСТВО ЗДРАВООХРАНЕНИЯ РЕСПУБЛИКИ БЕЛАРУСЬ



МЕТОД РЕКОНСТРУКЦИИ КОСТНЫХ СТРУКТУР ГЛАЗНИЦЫ
ИНДИВИДУАЛЬНЫМ ТИТАНОВЫМ ИМПЛАНТОМ,
ИЗГОТОВЛЕННЫМ С ИСПОЛЬЗОВАНИЕМ ТЕХНОЛОГИЙ
ТРЕХМЕРНОГО МОДЕЛИРОВАНИЯ И ПРОТОТИПИРОВАНИЯ
инструкция по применению

УЧРЕЖДЕНИЕ-РАЗРАБОТЧИК: Государственное учреждение образования «Белорусская медицинская академия последипломного образования», учреждение образования «Гродненский государственный медицинский университет», учреждение здравоохранения «10-я городская клиническая больница г. Минска».

АВТОРЫ: д.м.н., профессор Красильникова В.Л.,
к.м.н., доцент Дудич О.Н., к.м.н., доцент Ильина С.Н.,
Мармыш В.Г., Патупчик Ю.Н.

Гродно, 2017

В настоящей инструкции по применению (далее – инструкция) изложен метод реконструкции костных структур глазницы индивидуальным титановым имплантатом, изготовленным с использованием технологий трехмерного моделирования и прототипирования. Использование индивидуальных имплантатов в реконструктивной хирургии глазницы позволит повысить эффективность хирургического лечения пациентов с травматическими повреждениями костных структур глазницы.

Инструкция предназначена для врачей-офтальмологов, врачей-оториноларингологов, врачей-челюстно-лицевых хирургов, иных врачей-специалистов организаций здравоохранения, обеспечивающих оказание специализированной медицинской помощи в стационарных условиях пациентам с травматическими повреждениями костных структур глазницы.

ПЕРЕЧЕНЬ НЕОБХОДИМЫХ МЕДИЦИНСКИХ ИЗДЕЛИЙ, РЕАГЕНТОВ, ЛЕКАРСТВЕННЫХ СРЕДСТВ, ИЗДЕЛИЙ МЕДИЦИНСКОГО НАЗНАЧЕНИЯ И Т.Д.

- микроспиральный компьютерный томограф;
- персональный компьютер, программное обеспечение 3DSlice;
- операционный микроскоп;
- наркозное обеспечение;
- электрохирургический коагулятор;
- хирургический аспиратор;
- перчатки хирургические – 2 пары;
- пленка стерильная хирургическая – 2 шт.;
- одноразовая простыня – наглазник;
- марлевые шарики стерильные (15 – 20 шт.);
- салфетки стерильные хирургические – 3 шт.;
- зажим хирургический – 1 шт.;
- пинцет хирургический – 2 шт.;
- пинцет склеральный изогнутый 1х2-зубый – 1 шт.;
- пинцет глазной 1х2-зубый – 1 шт.;
- распатор – 1 шт.;
- шпатель изогнутый – 1 шт.;
- шпатель прямой – 1 шт.;
- иглодержатель микрохирургический – 1 шт.;
- пинцет для завязывания нитей – 1 шт.;
- ножницы хирургические – 1 шт.;
- крючок четырехзубый хирургический – 2 шт.;
- лезвие для микрохирургических операций стальное одноразовое – 1-2 шт.;
- викрил 5:0 – 2шт.;
- нить нейлоновая 6:0 – 2 шт.;
- отвертка – 1 шт.;
- сверло – 1 шт.;

- прототип глазницы;
- индивидуальный титановый имплантат – 2 шт.;
- винты – 2-4 шт.

ПОКАЗАНИЯ К ПРИМЕНЕНИЮ

Перелом стенок глазницы

S 02.1 - перелом верхней стенки глазницы, решетчатой кости

S 02.3 перелом дна глазницы

S 02.8 переломы глазницы без дополнительных указаний

ПРОТИВОПОКАЗАНИЯ К ПРИМЕНЕНИЮ

- наличие у пациента общих противопоказаний к хирургическому лечению.

ОПИСАНИЕ ТЕХНОЛОГИИ ИСПОЛЬЗОВАНИЯ МЕТОДА

I этап – диагностический

Для оценки характера повреждений костных структур глазницы выполняется микроспиральная компьютерная томография (МСКТ). Используется стандартный протокол сканирования: толщина среза 2,5 мм с постпроцессинговой обработкой и формированием реконструкций изображений в мягкотканном и костном «окне» с толщиной среза по 0,625 мм.

II этап – трехмерного моделирования и прототипирования

Технология получения 3D прототипа костного дефекта глазницы титанового имплантата на основе выходных файлов МСКТ, состоит из следующих блоков операций:

- 1) Импорт выходных файлов рентгеновского компьютерного томографа в редактор DICOM файлов (способный редактировать DICOM формат в разных плоскостях);
- 2) Послойное редактирование срезов костей лицевого черепа в разных плоскостях;
- 3) Создание 3D модели костей лицевого черепа и 3D модели повреждения костей лицевого черепа;
- 4) Экспорт созданных моделей в stl;
- 5) Импорт файлов 3D модели повреждения костей лицевого черепа в 3D редактор;
- 6) Преобразование 3D модели повреждения в плоскостную 2D развертку;
- 7) Определение точных максимальных размеров 2D развертки;
- 8) Экспорт 2D развертки в формат jpg;
- 9) Импорт jpg в редактор векторной графики;
- 10) Создание векторной фигуры, точно соответствующей форме и размерам 2D развертки;
- 11) Редактирование и дополнение векторной фигуры, с последующим получением точного векторного файла пластины (имплантата);
- 12) Изготовление прототипов поврежденной глазницы и зоны повреждения (на основании файлов пункта 4);
- 13) Изготовление титановой пластины (на основании файла пункта 11);

14) Придание титановой пластине точной анатомической формы с помощью прототипов поврежденной глазницы и зоны повреждения.

На рисунках 1 (А, Б, В) представлена схема технологии создания 3D модели глазницы с зоной дефекта, ее прототипа и индивидуального титанового имплантата.

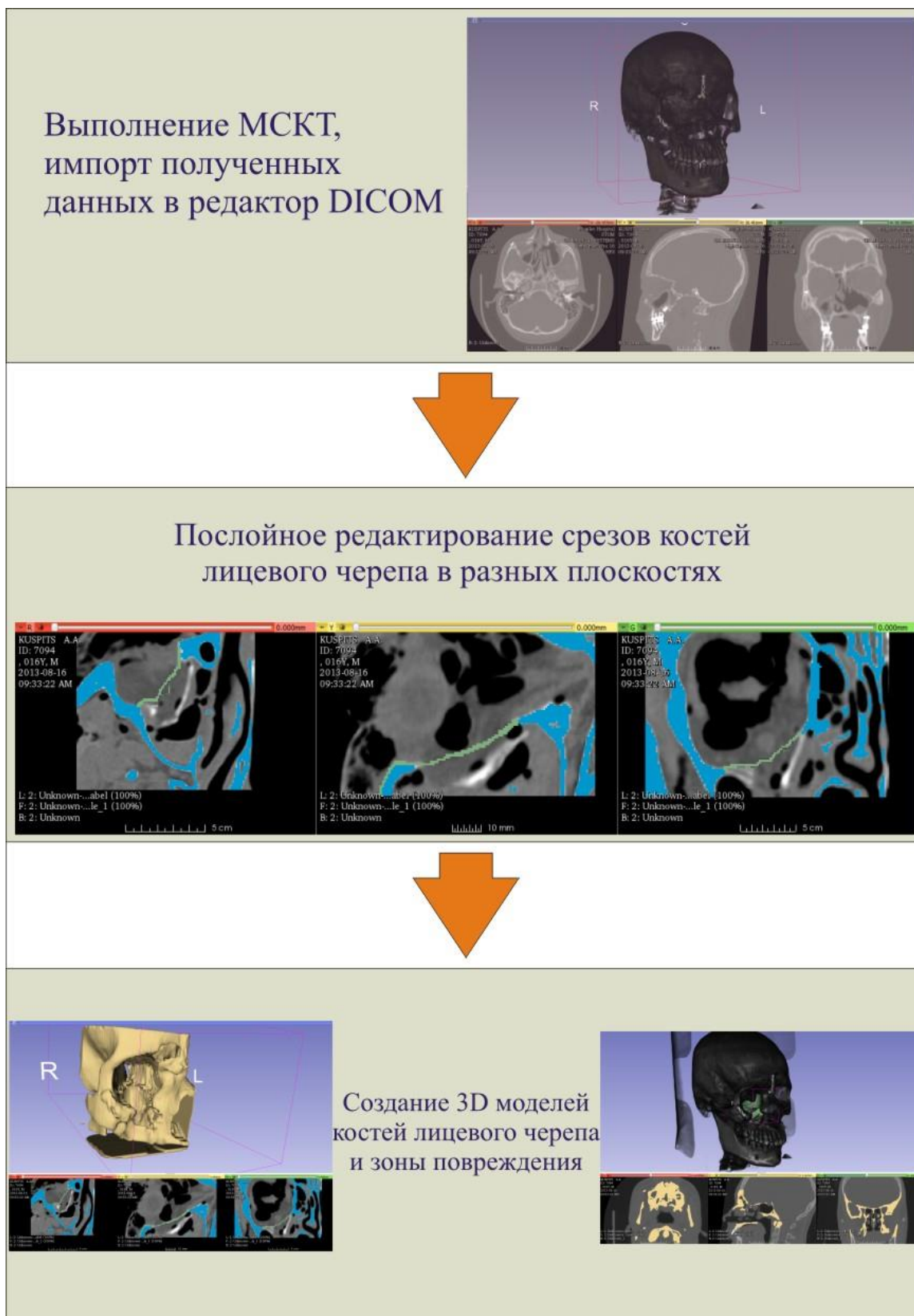


Рисунок 1А.

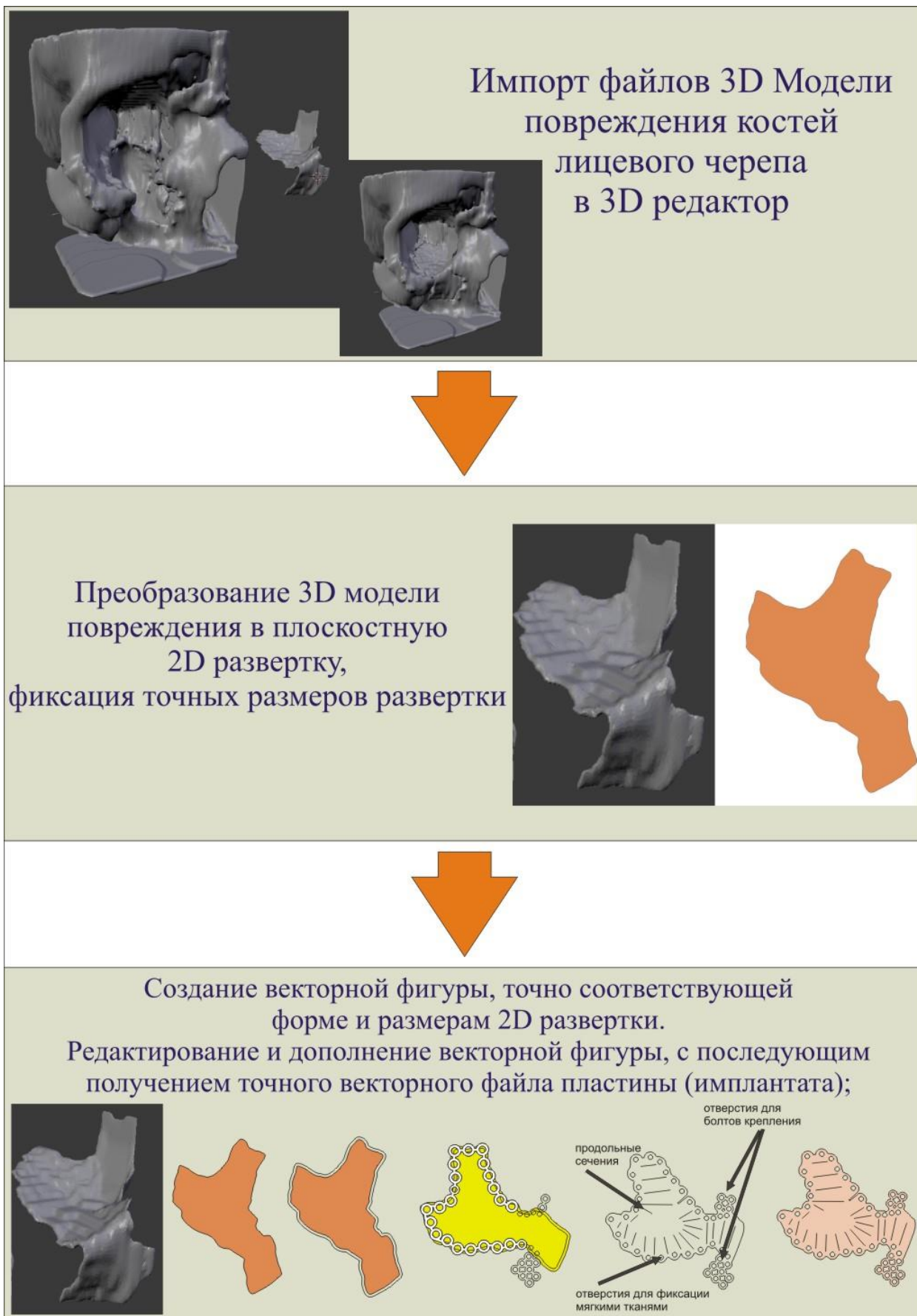

Рисунок 1Б.

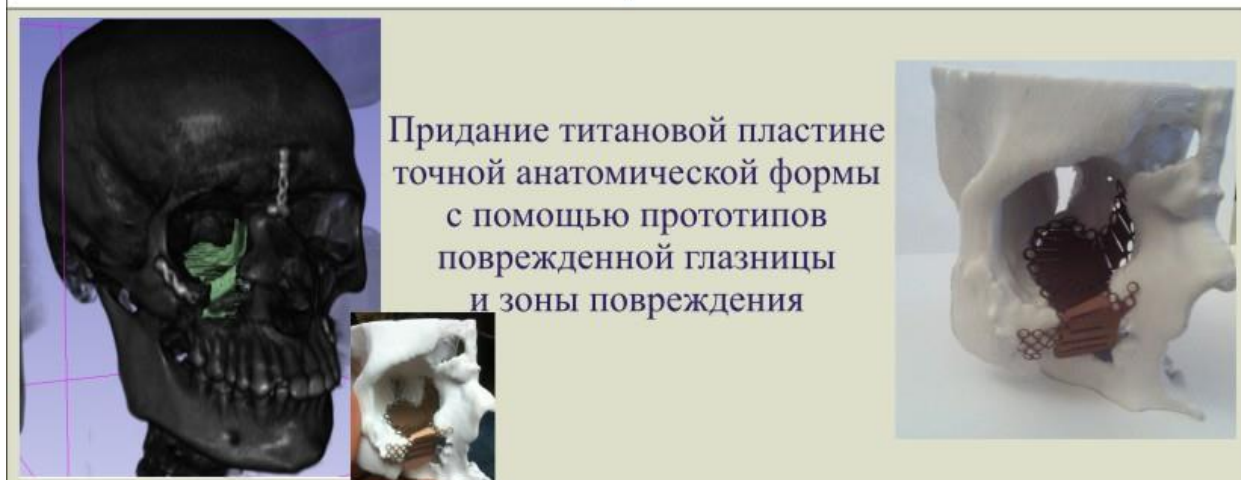
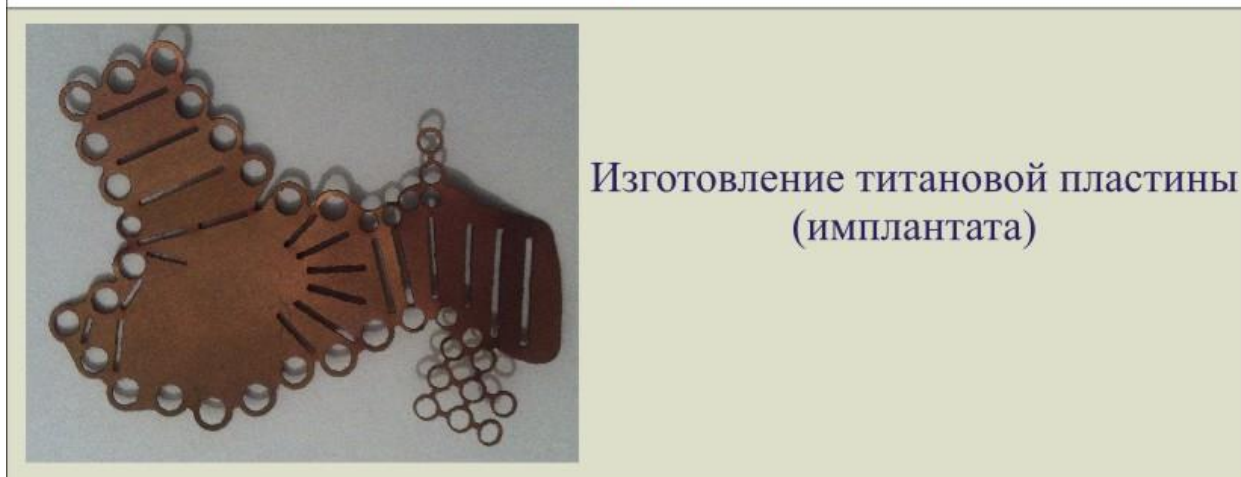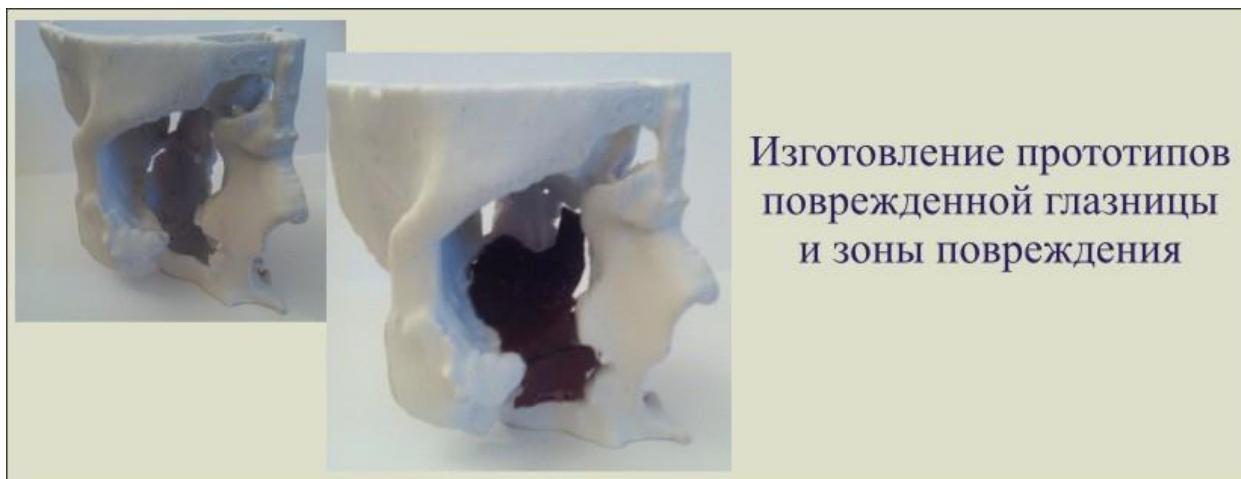


Рисунок 1В. – Схема технологии создания 3D модели глазницы с зоной дефекта, ее прототипа и индивидуального титанового имплантата (рисунок 1 (А, Б, В)).

III этап – хирургический

Реконструкция костных структур глазницы проводится с использованием сбалансированной тотальной внутривенной анестезии с использованием искусственной вентиляции легких. Операция с использованием операционного микроскопа (при увеличении 0,4).

Хирургическая техника операции:

Доступ к стенкам глазницы осуществляют через субцилиарный разрез в модификации «steppedskin-muscleflap» с формированием ступенчатого кожно-мышечного лоскута. Выполняется разрез кожи на расстоянии 2 мм от интрамаргинального края века. Кожный лоскут отсепааровывается на 3 мм вниз по передней поверхности круговой мышцы, после чего выполняется разрез мышцы до тарзоорбитальной фасции ниже уровня хрящевой пластинки. Круговая мышца отсепааровывается от передней поверхности тарзоорбитальной фасции до подглазничного края. На уровне подглазничного края хирургическим лезвием производится одновременный разрез тарзоорбитальной фасции и надкостницы. Схема формирования ступенчатого кожно-мышечного лоскута представлена на рисунке 2.

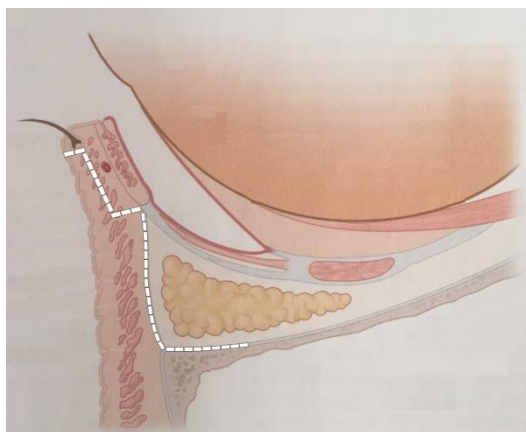


Рисунок 2. – Схема формирования ступенчатого кожно-мышечного лоскута.

В области подглазничного края с помощью градуированного кольца маркером отмечают меридианы запланированной фиксации имплантата.

Далее выполняется поднадкостничная орбитотомия на глубину распространения перелома.

Идентифицируют подглазничный нерв и берут его на держалку.

Постепенно производится репозиция тканей из зоны дефекта и освобождается вся зона перелома до его заднего края. При необходимости выполняется остеотомия. Следует отметить, что зона предполагаемой остеотомии учитывается на этапе формирования дизайна и размеров имплантата, в этой связи незапланированное чрезмерное расширение зоны перелома приведет к неполному перекрыванию дефекта имплантатом.

Полнота мобилизации ущемленных тканей контролируется с помощью тракционного теста. Если подвижность глазного яблока в противоположную сторону остается ограниченной, то выделение тканей продолжают. Если глазное яблоко смещалось без труда, то переходят к следующему этапу реконструкции

глазницы – закрытию костного дефекта.

На этапе закрытия костного дефекта шпателем, введенным в глазницу, отодвигают ткани от области дефекта, после чего в поднадкостничное пространство вводят и устанавливают индивидуальный титановый имплантат.

При устранении переломов, захватывающих большую площадь в дизайне пластины, предусмотрен «замок», который заводится за край костного дефекта. «Замок» является дополнительной точкой фиксации имплантата для улучшения стабильности его положения.

Наличие в условиях операционной прототипа глазницы и резервной копии имплантата, установленной над областью дефекта позволяет хирургу осуществлять визуальный контроль за точностью запланированного положения имплантата.

Так же следует отметить, что в условиях отсутствия адекватной визуализации в зоне вмешательства контролировать положение имплантата позволяют его предварительно изогнутые гаптические элементы. Точное совпадение изгибов гаптических элементов с профилем изгиба подглазничного края в меридианах предполагаемой фиксации свидетельствует о точности расположения имплантата.

После того, как хирург убедился в точности расположения имплантата запланированной позиции, его фиксируют самонарезающимися шурупами, проведенными через отверстия в гаптических элементах к краю глазницы.

Надкостницу и покровные ткани тщательно ушивают узловыми швами.

При завершении операции накладывают давящую повязку

Контроль положения имплантата осуществляют с помощью МСКТ через сутки после операции.

Основные этапы операции представлены на рисунке 3-14.

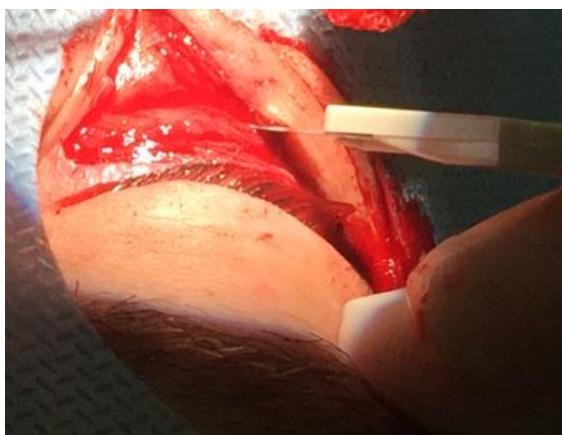


Рисунок 3. – Формирование субцилиарного доступа.

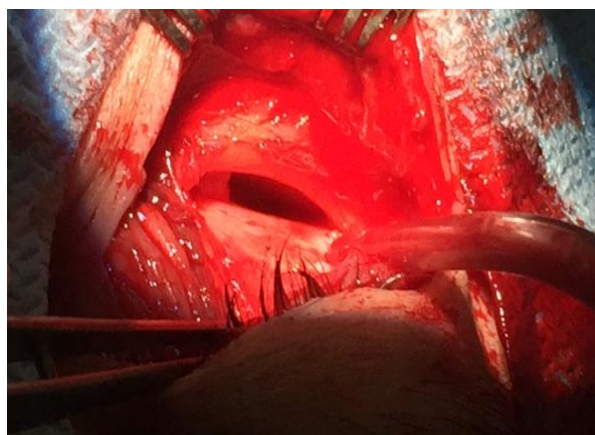


Рисунок 4. – Поднадкостничная орбитотомия.

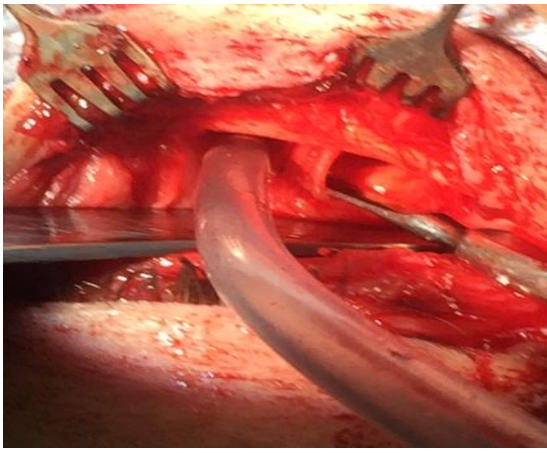


Рисунок 5. – Выделение подглазничного нерва и взятие его на держалку.

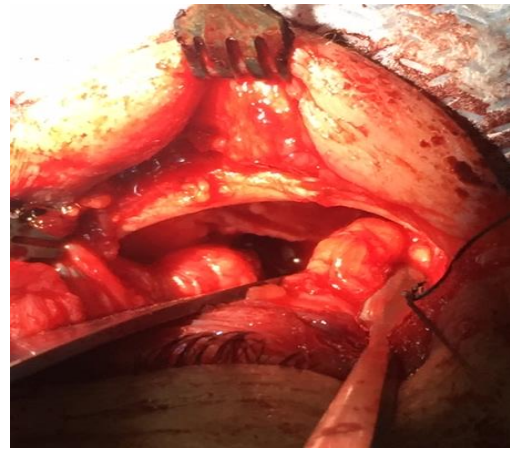


Рисунок 6. – Репозиция тканей из зоны дефекта.

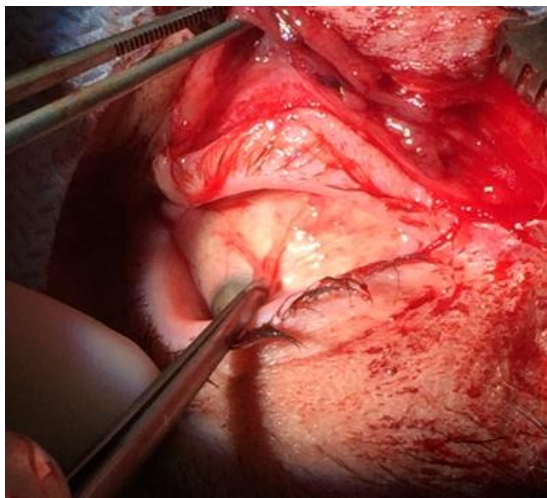


Рисунок 7. – Проведение тракционного теста.

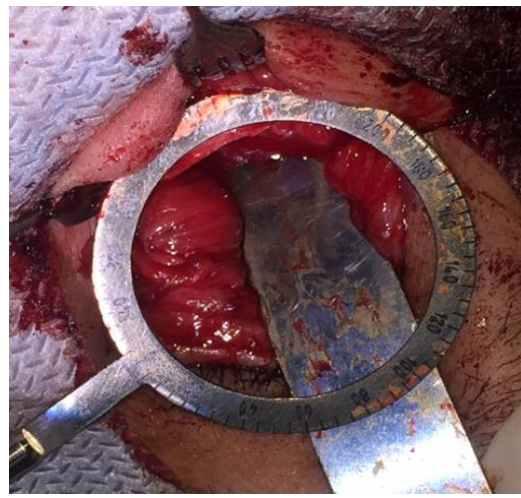


Рисунок 8. – Нанесение разметки в меридианах запланированной фиксации имплантата

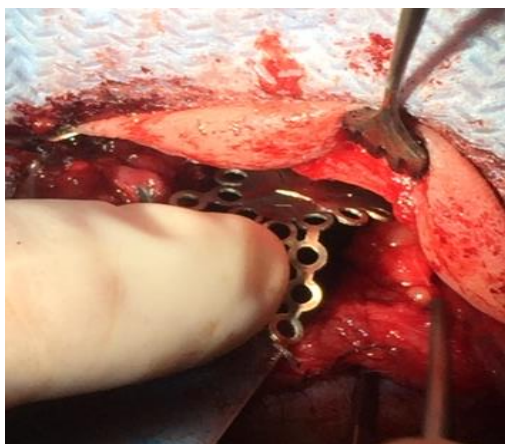

Рисунок 9. – Установка имплантата в поднадкостничное пространство.




Рисунок 10. – Прототип глазницы и резервной копии имплантата, установленной над областью дефекта для визуального контроля за точностью запланированного положения имплантата.

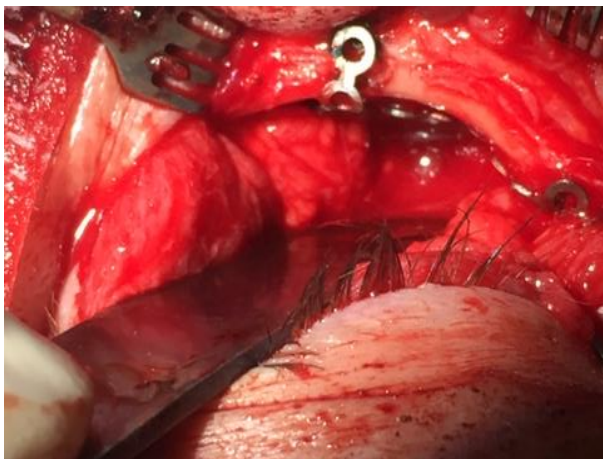


Рисунок 11. – Сопоставление изгибов гаптических элементов с профилем изгиба подглазничного края в меридианах предполагаемой фиксации.

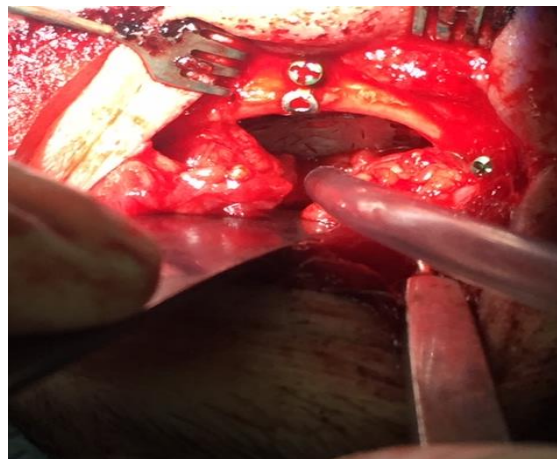


Рисунок 12. – Фиксация имплантата самонарезающимися шурупами, проведенными через отверстия в гаптических элементах к краю глазницы.

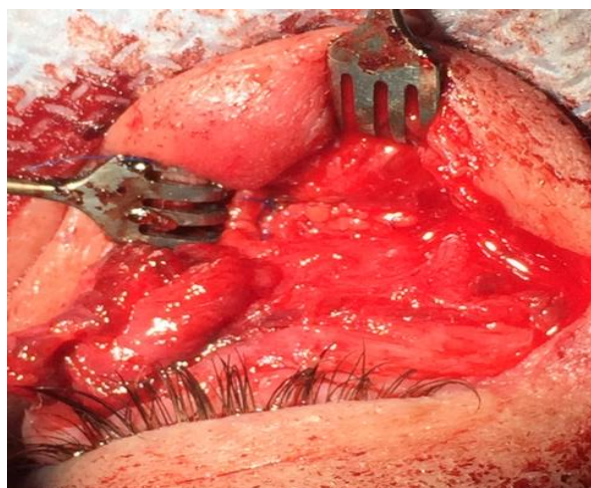
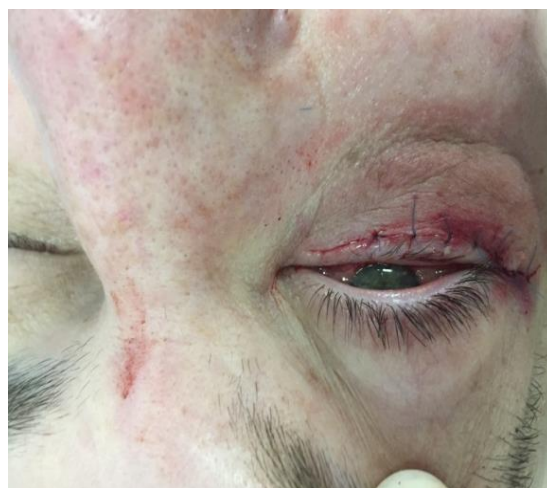

Рисунок 14. – Послойное ушивание тканей.



ВОЗМОЖНЫЕ ОШИБКИ И ПУТИ ИХ УСТРАНЕНИЯ

Возможные ошибки могут быть связаны с недостаточно тщательной репозицией ткани из зоны дефекта, что не позволит установить имплантат точно над зоной повреждения.

Научное издание

Красильникова В. Л.
Дудич О. Н.
Ильина С. Н. и др.

МЕТОД РЕКОНСТРУКЦИИ КОСТНЫХ СТРУКТУР ГЛАЗНИЦЫ
ИНДИВИДУАЛЬНЫМ ТИТАНОВЫМ ИМПЛАНТОМ,
ИЗГОТОВЛЕННЫМ С ИСПОЛЬЗОВАНИЕМ ТЕХНОЛОГИЙ
ТРЕХМЕРНОГО МОДЕЛИРОВАНИЯ И ПРОТОТИПИРОВАНИЯ

инструкция по применению

Компьютерная верстка И. И. Прецкайло

Подписано в печать 29.11.2017.
Формат 60x84/16. Бумага офсетная.
Гарнитура Таймс. Ризография.
Усл. печ. л. **0,70**. Уч.-изд. л. **0,25**. Тираж **15** экз. Заказ **213**.

Издатель и полиграфическое исполнение
учреждение образования
«Гродненский государственный медицинский университет».
ЛП № 02330/445 от 18.12.2013. Ул. Горького, 80, 230009, Гродно